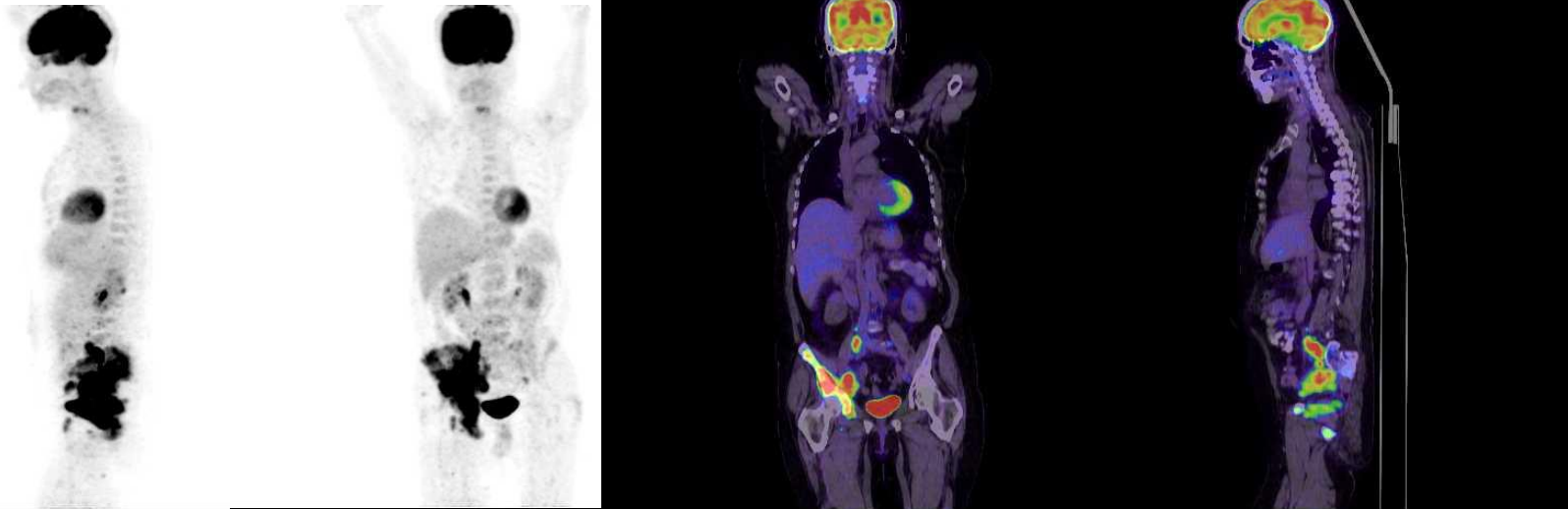


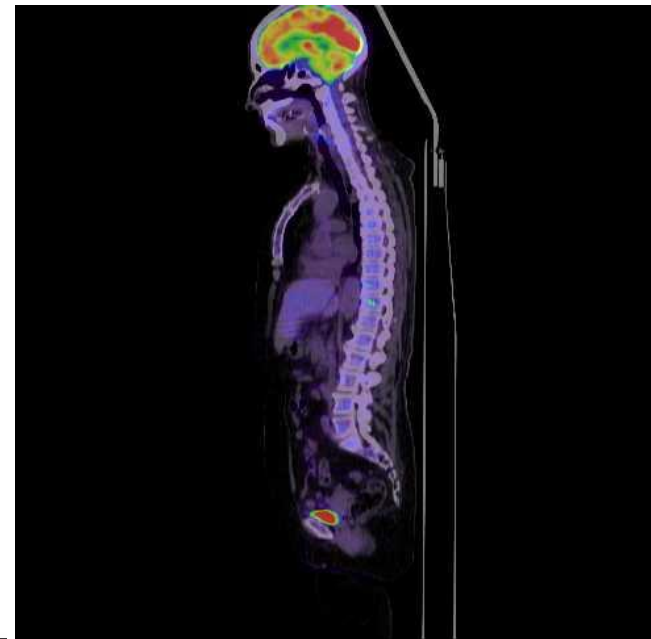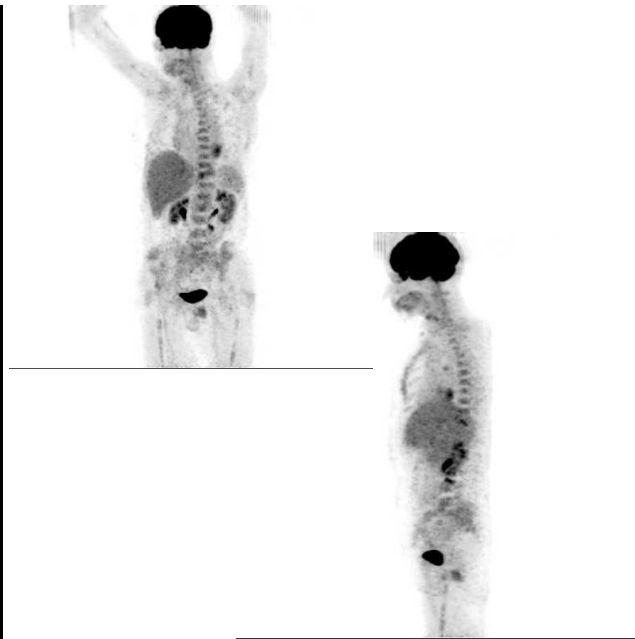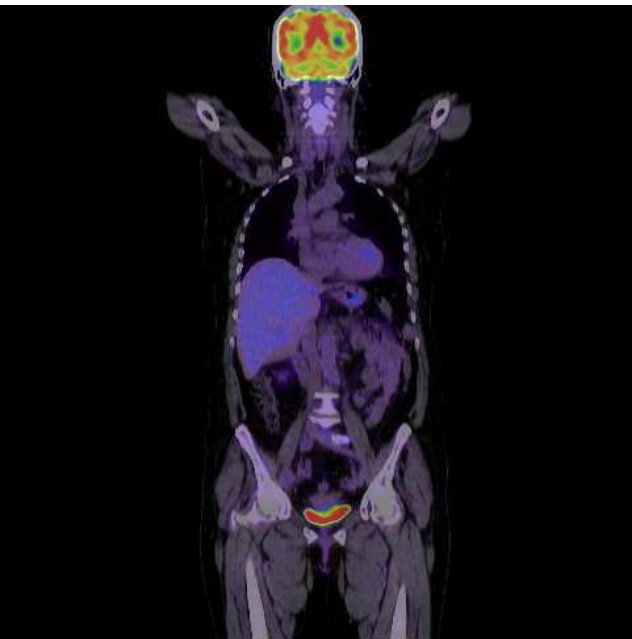
68 ANI, FEMEIE

**SUSPICIUNE DE LIMFOM CU PREZENTARE ILIACĂ DREAPTĂ
EXAMINARE PET/CT – FEBRUARIE 2011- STADIALIZARE ȘI BILANȚ LA DISTANȚĂ**



- ARIE INTENS CAPTANTĂ FDG CE INTERESEAZĂ NEOMOGEN PARTEA ILIACĂ ȘI ISCHIADICĂ A OSULUI COXAL DREPT CU SUBSTRAT MORFOLOGIC DISCRET OSTEOSCLEROTIC, ÎNSĂ FĂRĂ DEFORMAREA OSULUI.
 - COMPLEX ADENOPATIC HIPERCAPTANT PE TRAIECTUL VASELOR ILIACE COMUNE INTERNE ȘI EXTERNE DE PARTEA DREAPTĂ
- C: MODIFICĂRI METABOLICE COMPATIBILE CU LIMFOM**

**EX. HP: LIMFOM MALIGN NON-HODGKIN DIFUZ CU CELULE MARI DE TIP B
MAI 2011: EXAMINARE PET/CT PENTRU EVALUAREA RĂSPUNSULUI
DUPĂ 3 CICLURI DE CHIMIOTERAPIE**



FĂRĂ LEZIUNI HIPERCAPTANTE DE TIP MALIGN