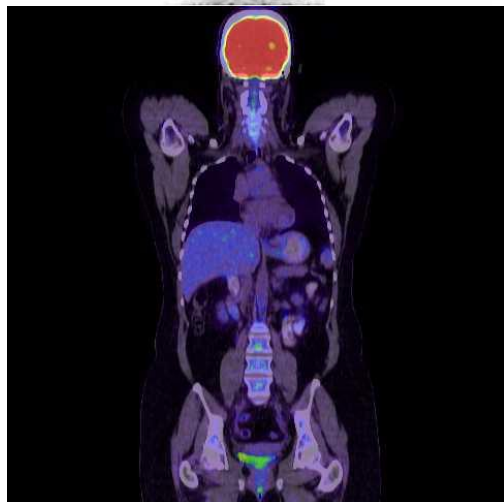
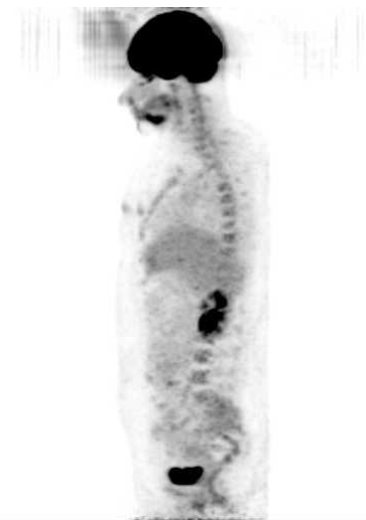
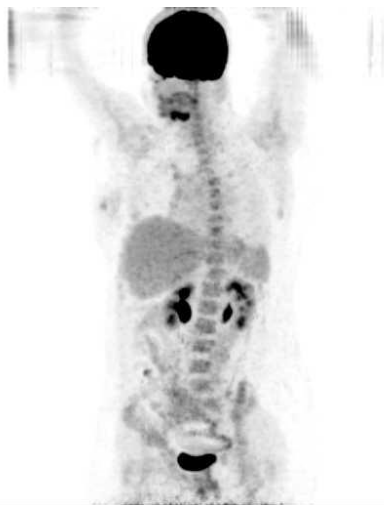
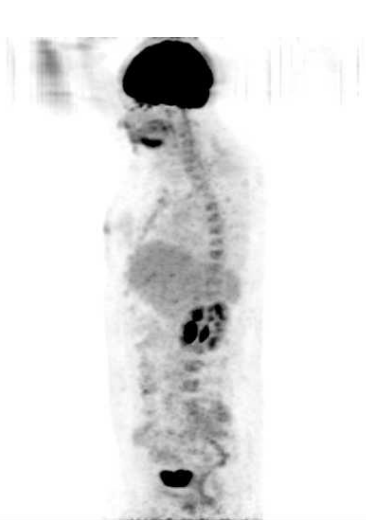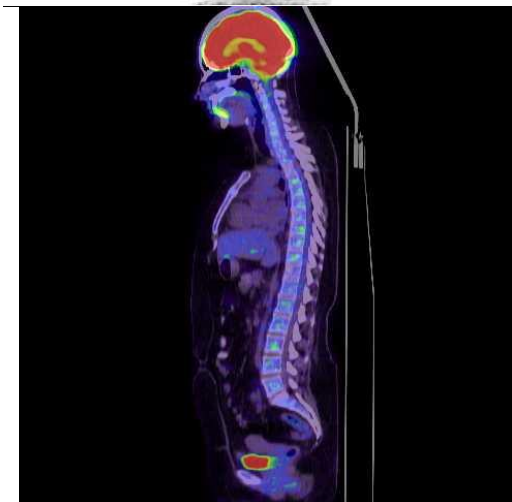
L.L./35 ANI, FEMEIE

DGN : BOALĂ HODGKIN – SCLEROZĂ NODULARĂ, STD IV B  
(DETERMINĂRI OSOASE)

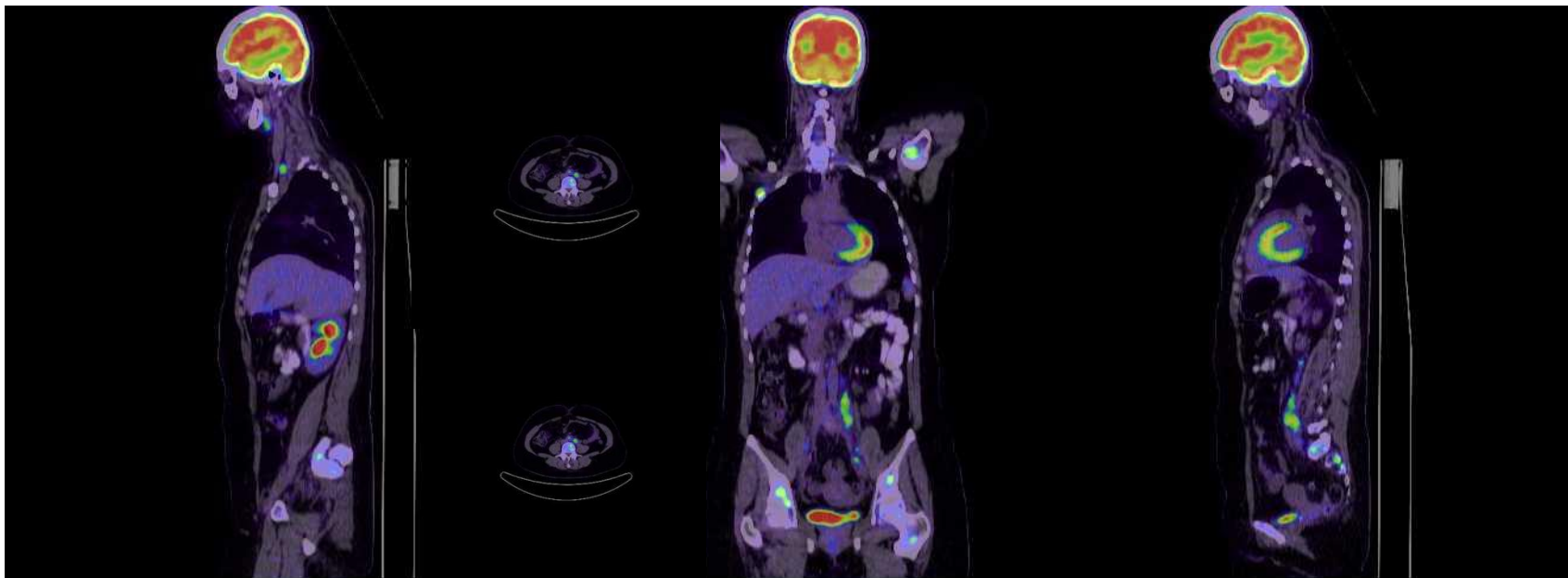
**EXAMINARE PET/CT – MAI 2010 – EVALUARE POSTCHIMIOTERAPIE**



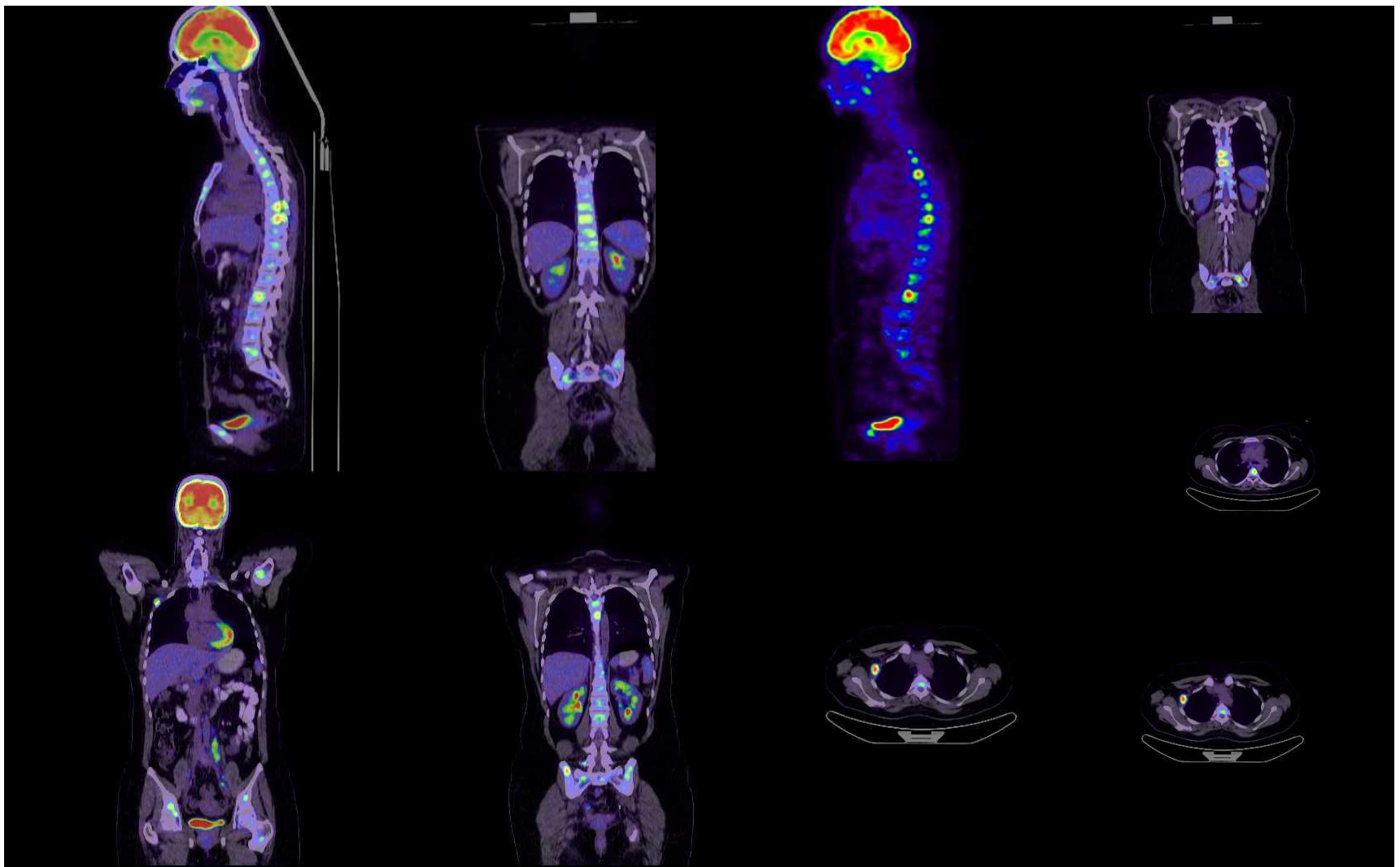
**FĂRĂ CAPTĂRI PATOLOGICE**



**DECEMBRIE 2010**  
**RECĂDERE SIMPTOMATICĂ**  
**EXAMINARE PET/CT – SUSPICIUNE RECIDIVĂ**



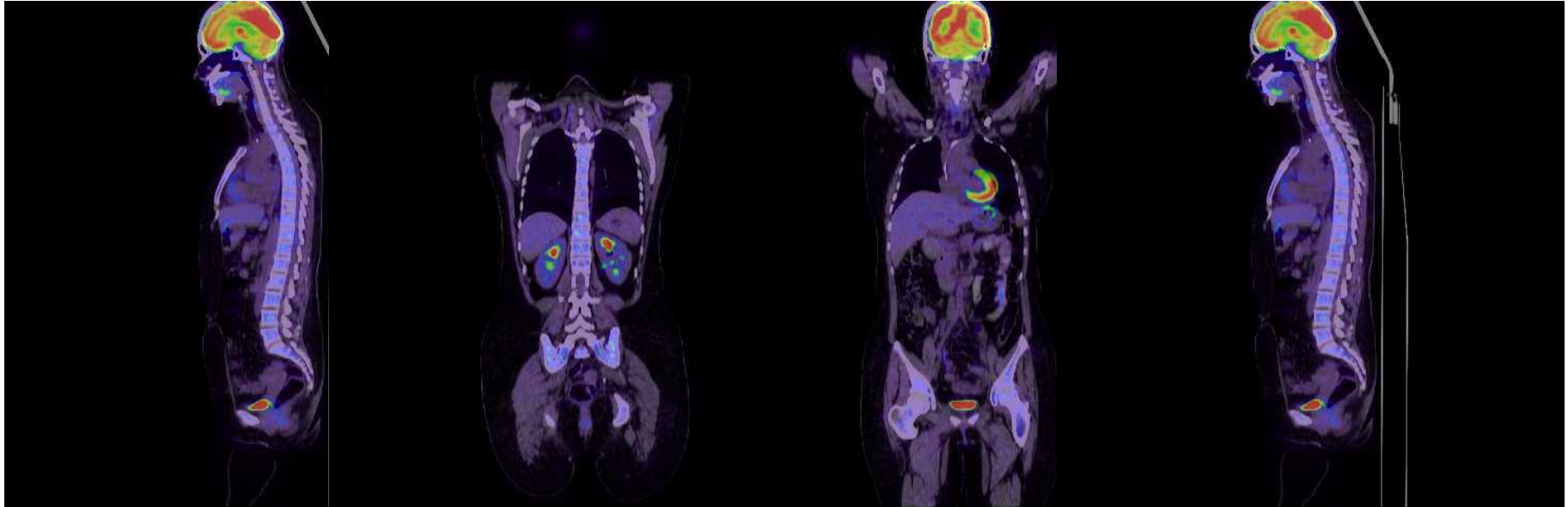
- GANGLION DE 11 MM CU CAPTARE FDG MODERATĂ SITUAT SUPRACLAVICULAR DREAPTA
- ADENOPATII RETROPERITONEALE ȘI PE TRAIECTUL VASELOR ILIACE COMUNE DE PARTEA STÂNGĂ CAPTANTE FDG



MULTIPLE FOCARE CAPTANTE FDG FĂRĂ SUBSTRAT MORFOLOGIC EVIDENT CT  
DISEMINATE în scheletul axial, toracal, lombar și sacrat, humeral și scapular, stern,  
coaste, femural- **DETERMINĂRI SECUNDARE OSOASE**

IUNIE 2011- EXAMINARE PET/CT

## EVALUAREA RĂSPUNSULUI LA TRATAMENT ( CHIMIOTERAPIE) , ÎNAINTE DE AUTOTRANSPLANT



- FĂRĂ LEZIUNI HIPERCAPTANTE FDG DE TIP MALIGN
- MODIFICĂRI DE NACF STÂNGĂ ( POST CORTICOTERAPIE)