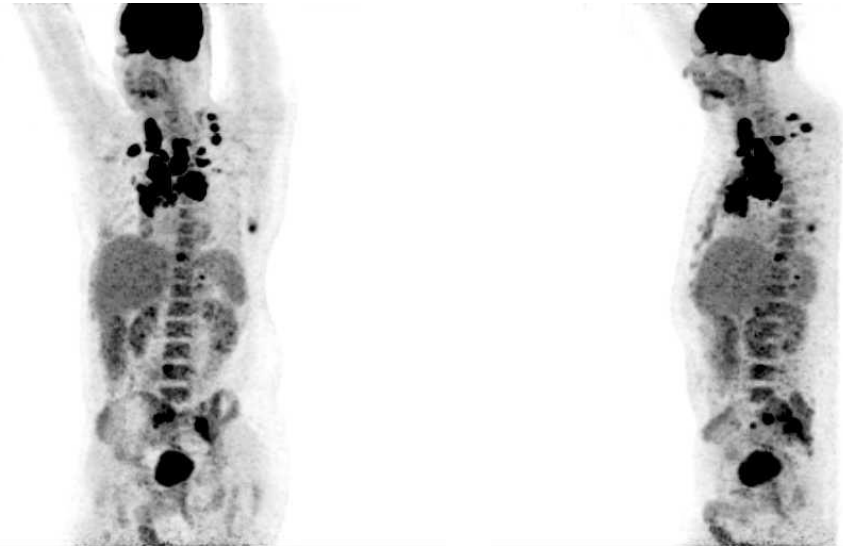
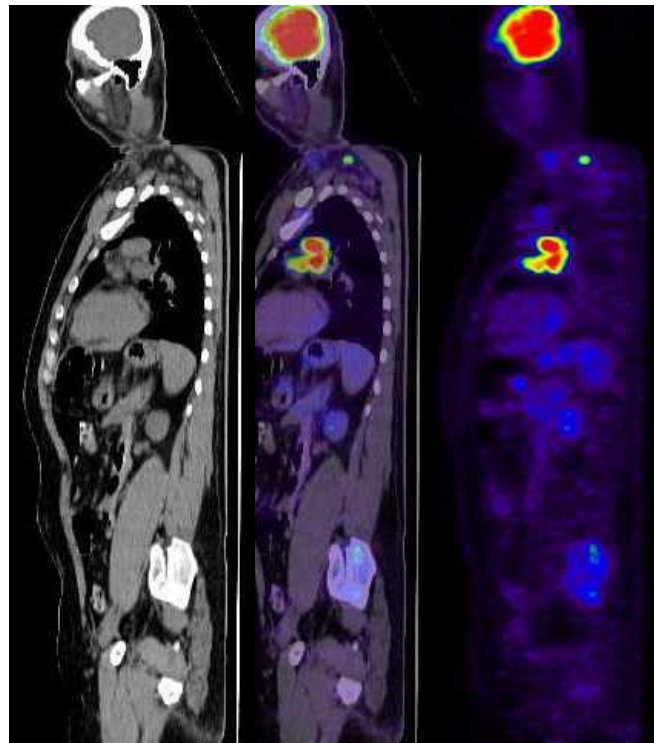
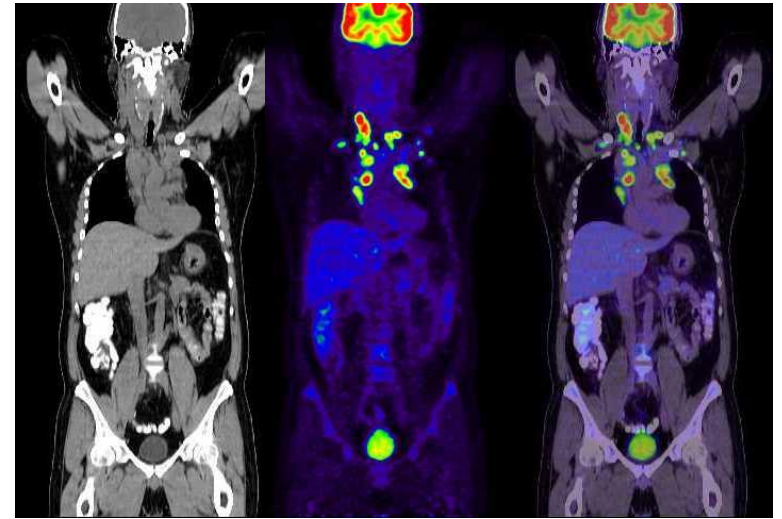
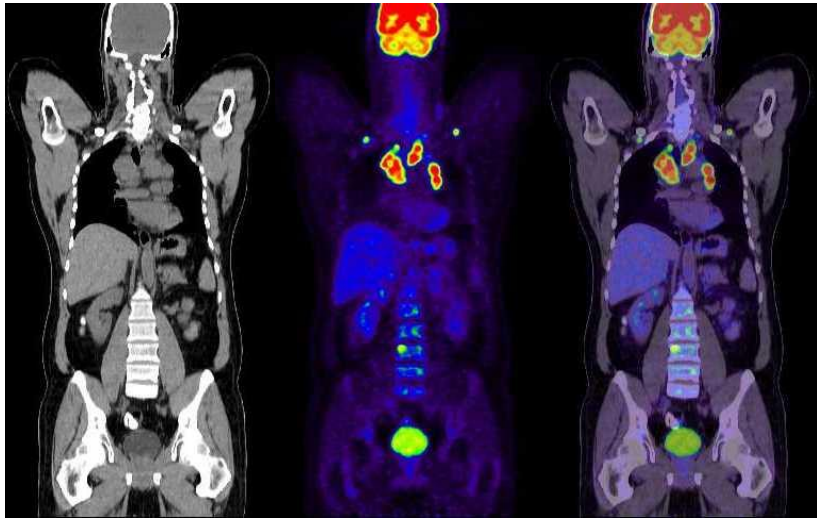


B.F. 28 ani / bărbat

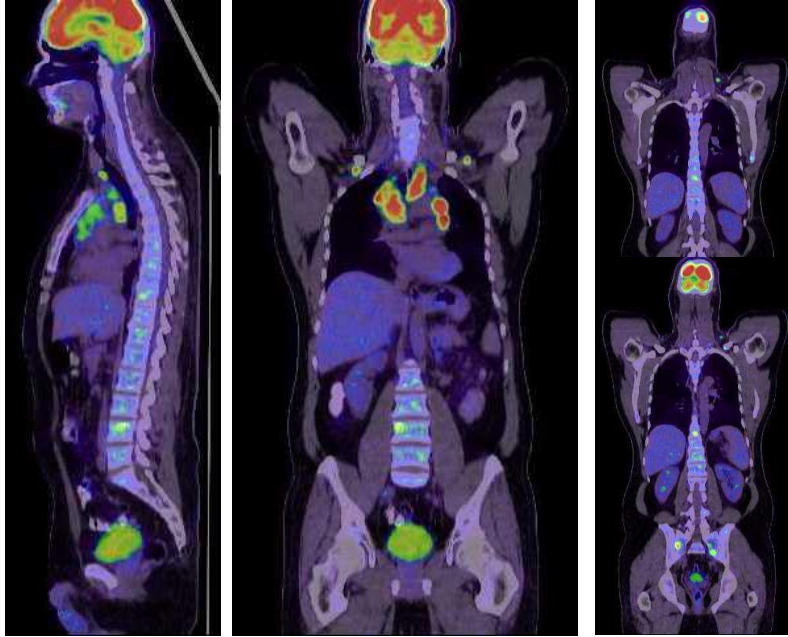
Limfom Hodgkin

EXAMINARE PET/CT – DECEMBRIE 2009

STADIALIZARE



Adenopatie mediastinală masivă, ce cuprinde ganglioni paratraheali, fereastra aortopulmonară, mediastinul anterior, hipercaptanți FDG, cu dimensiuni între 12 și 40 mm.

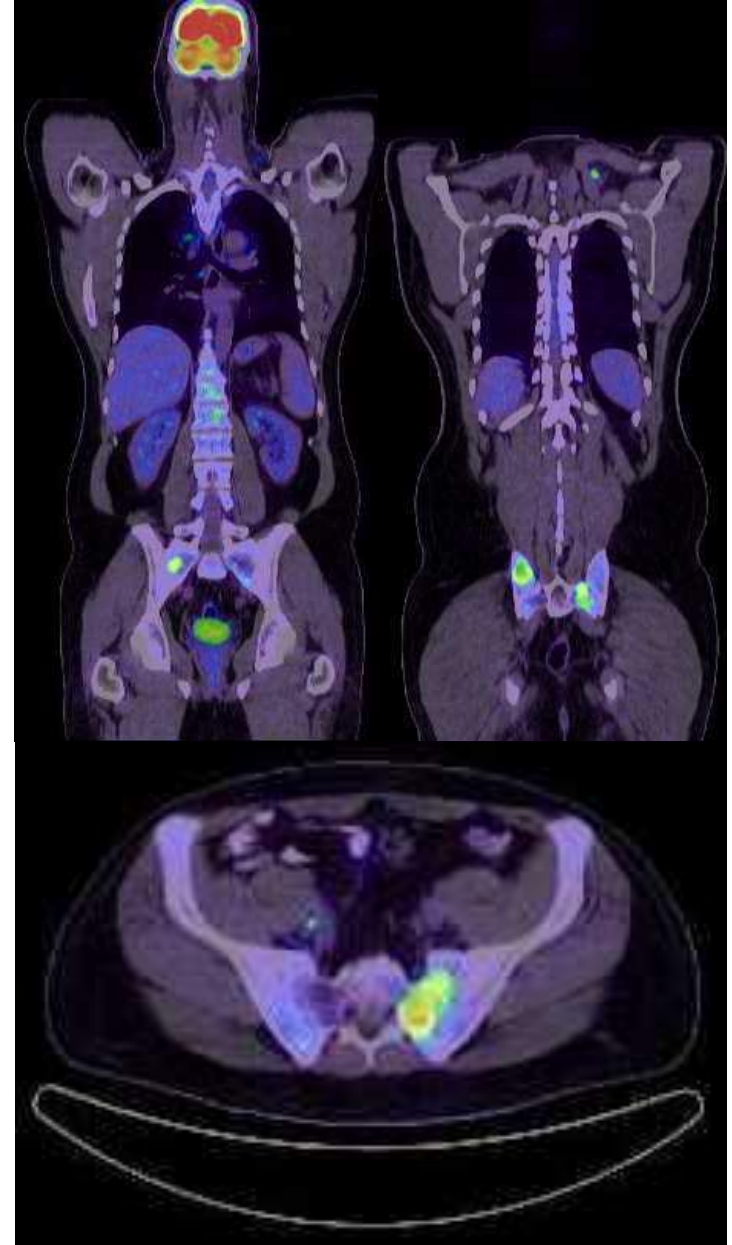


Multiple focare hipercaptante FDG vizibile în:

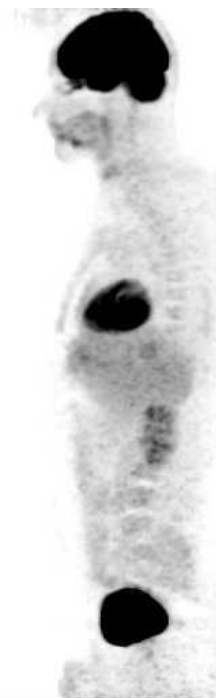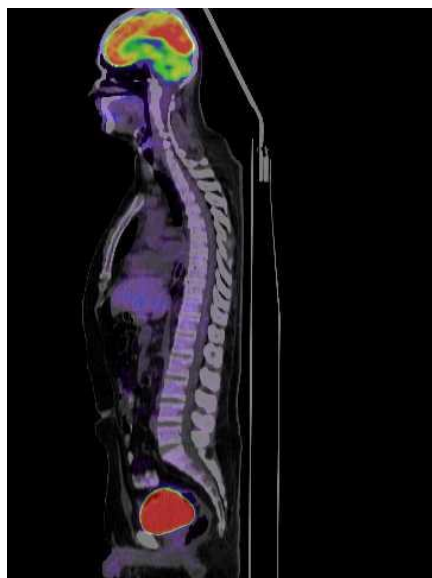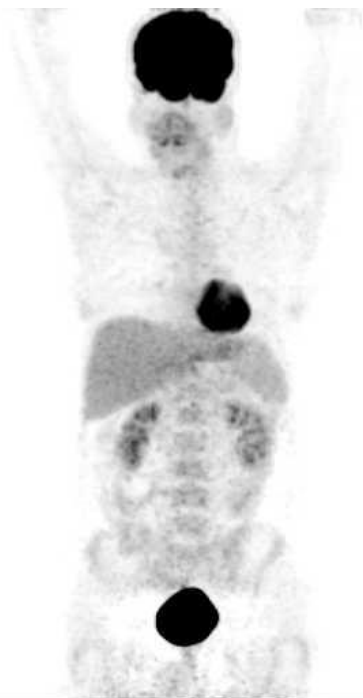- corprii vertebrali T10 și L4
- Sacru
- Omoplat stâng
- Tuberozități iliace bilaterale

FĂRĂ SUBSTRAT MORFOLOGIC EVIDENT

**CONCLUZIE: ADENOPATIE MEDIASTINALĂ
DETERMINĂRI SECUNDARE
OSOASE**



CHIMIOTERAPIE – 6 CICLURI ABVD
EXAMINARE PET/CT IUNIE 2010
EVALUARE POSTCHIMIOTERAPIE



REMISIE METABOLICĂ COMPLETĂ