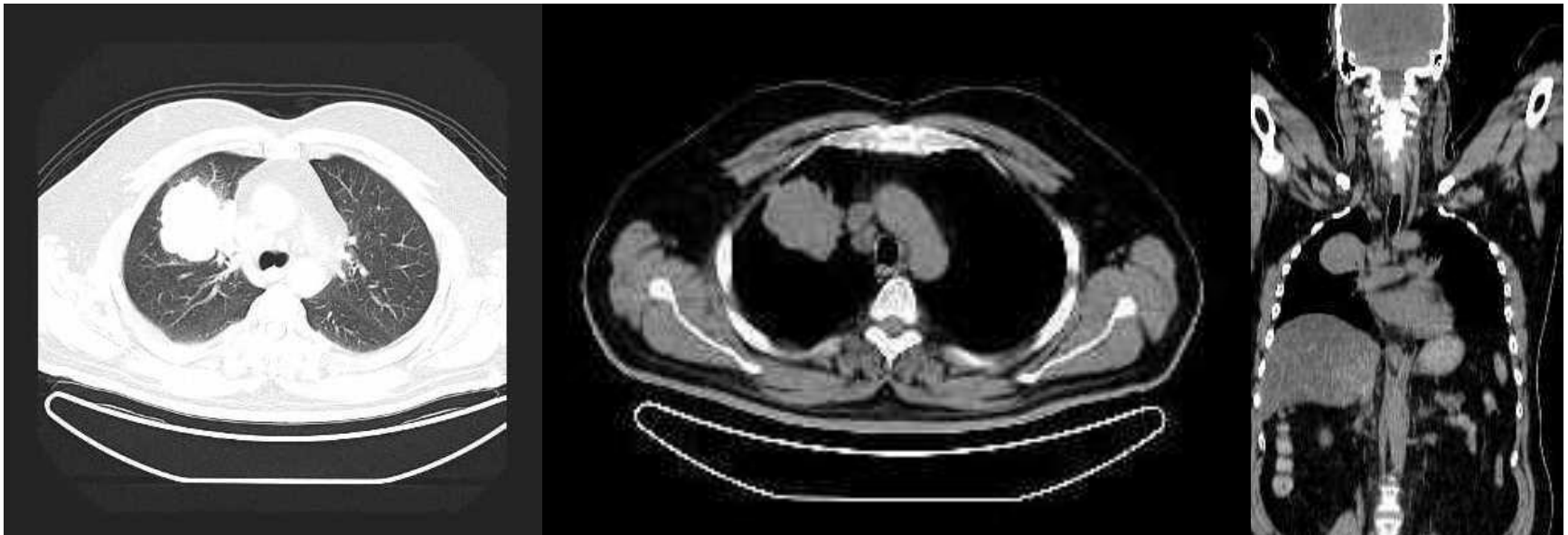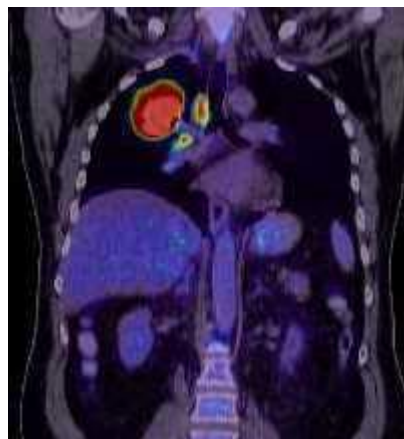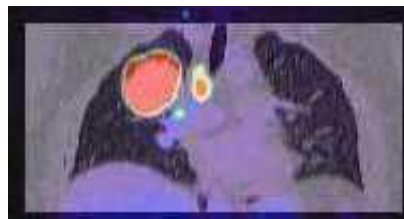
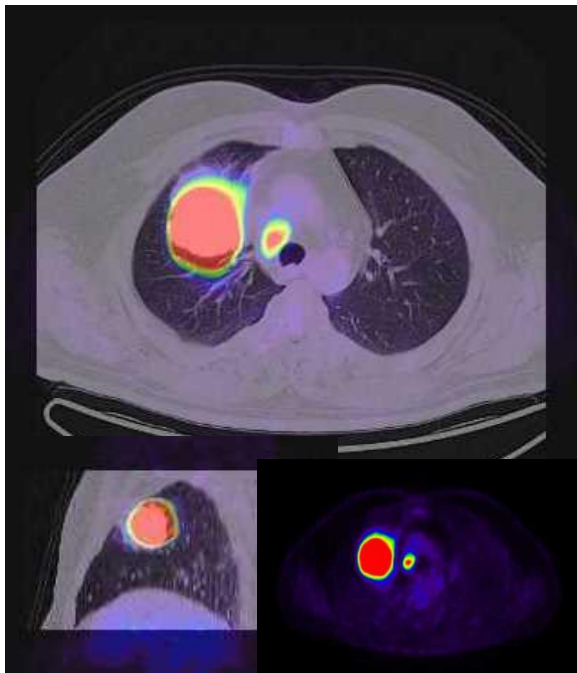


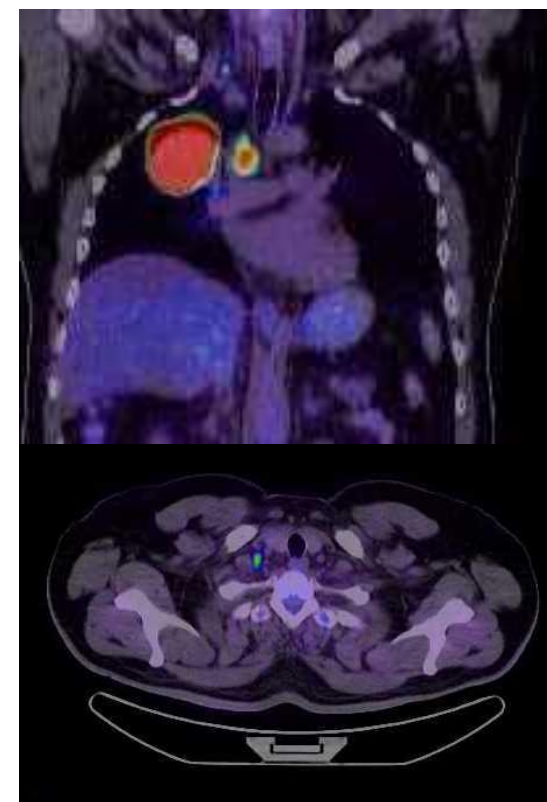Formațiune tumorală de 70/65 mm situată în LSD



# 1. Stadiul T3N3M0



SUV max= 20



Adenopatie hilară dreaptă, precarinară și paratraheală.

Ganglioni hipercaptanți supraclavicular dreapta